



Cas Cliniques

Samedi 01 Avril 2017



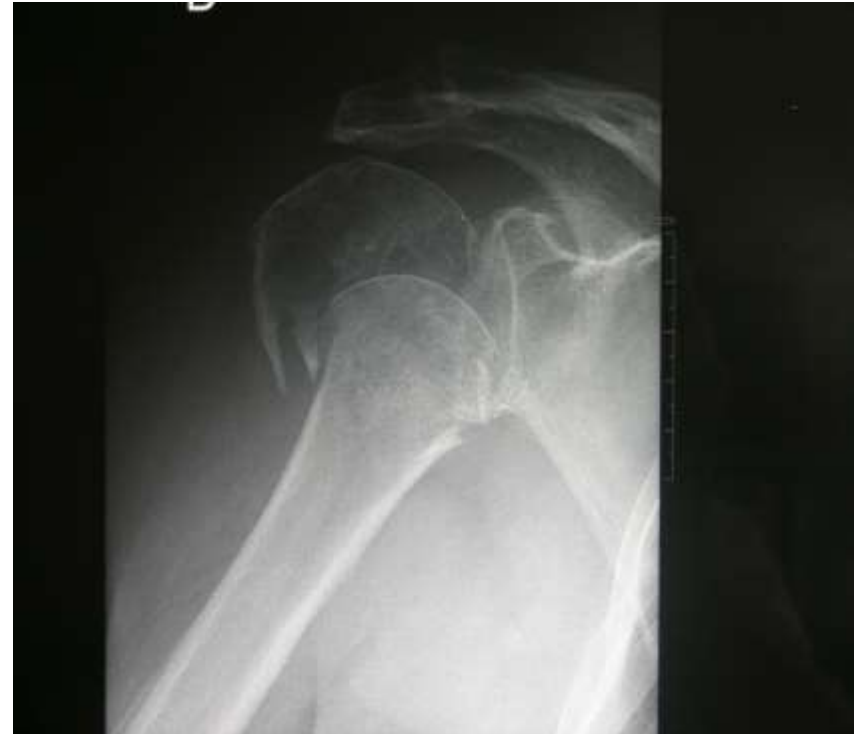Kamil ELKHOLTI - Jérôme VOGELS
Unité chirurgicale de l'EPAULE
Clinique du Tonkin – Villeurbanne
Polyclinique du Beaujolais - Arnas



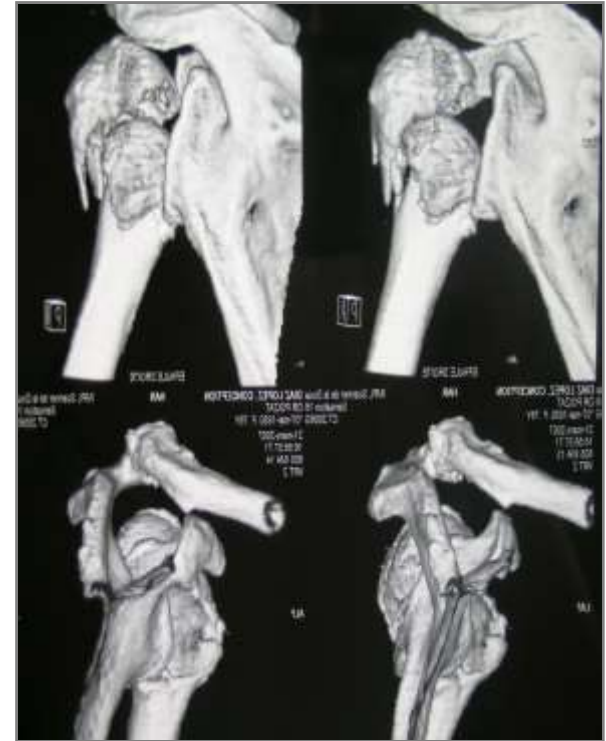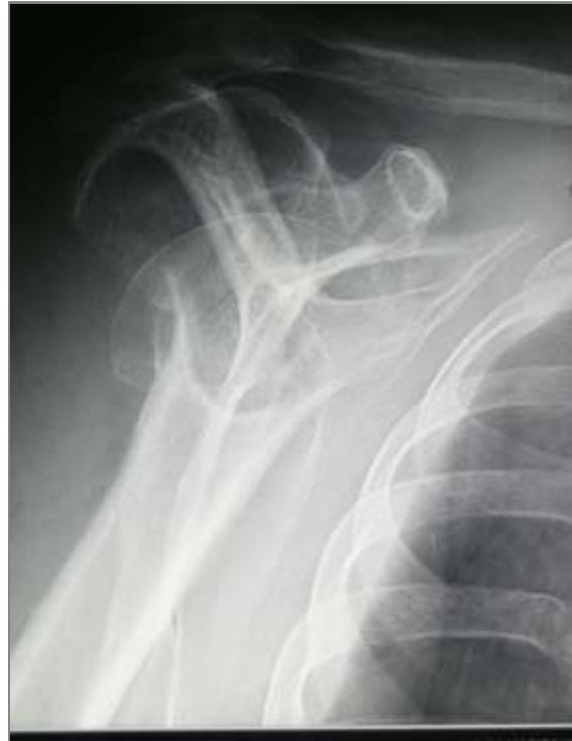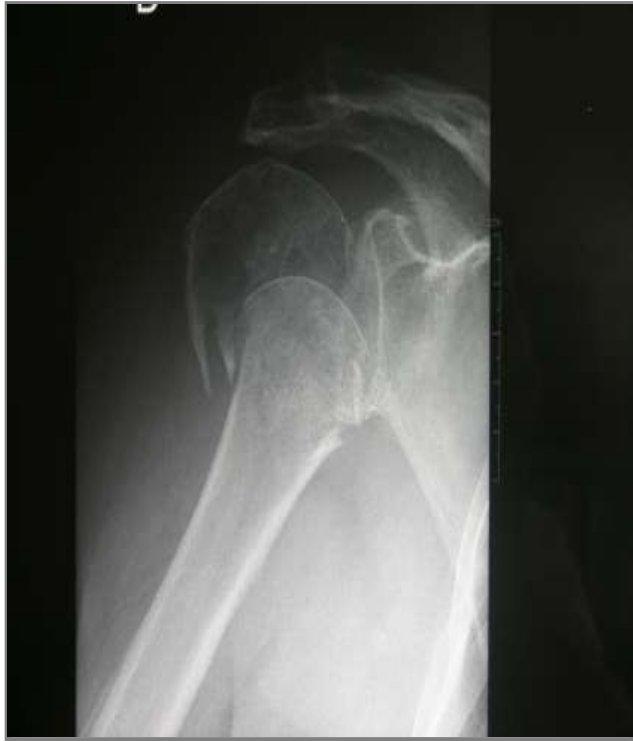CAS CLINIQUE N°1

CAS CLINIQUE N°1

- Madame D 74 ans
- Epaule droite
- droitière autonome
- Chute de sa hauteur
- ATCD DID HTA
- Fracture CT stade IV
- Bilan TDM



PRE OPERATOIRE



CAS CLINIQUE N°1

- **Madame D 74 ans**
- **Propositions ?**
- **1/ Traitement Orthopédique**
- **2/ Traitement Chirurgical**

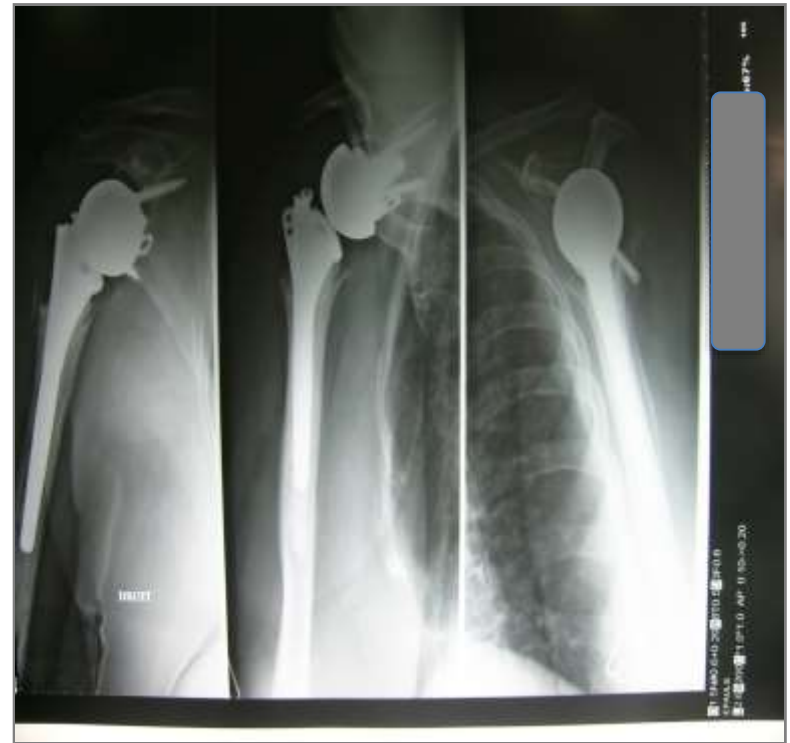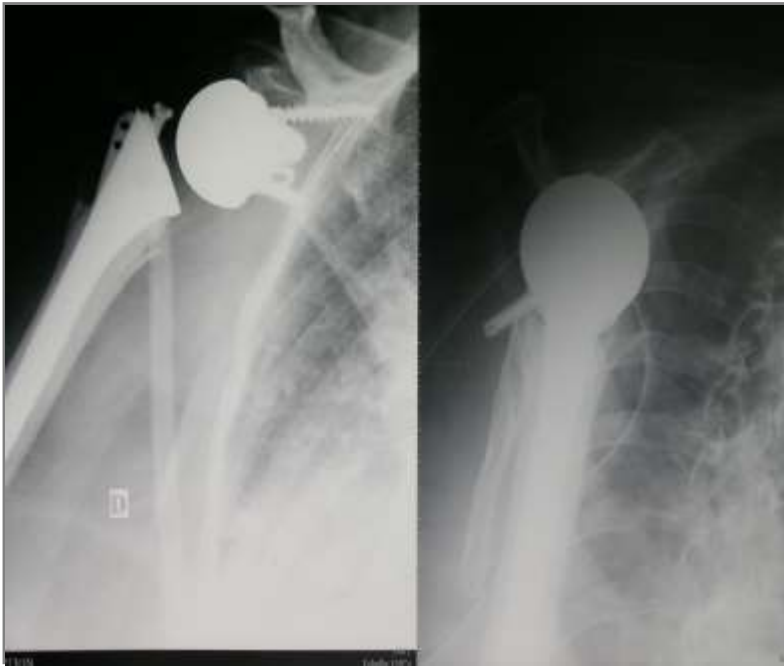A/ Ostéosynthèse par enclouage

B/ Ostéosynthèse par Plaque

C/ Héli arthroplastie avec Reconstruction des tubérosités

D/ Arthroplastie Totale inversée

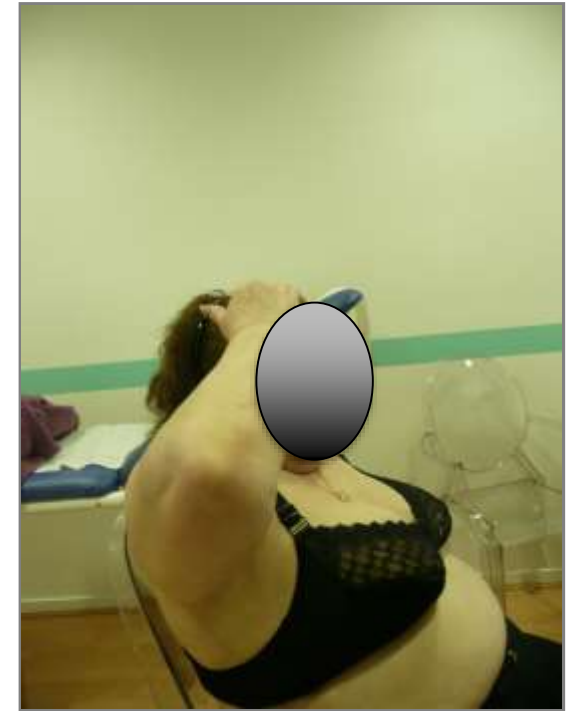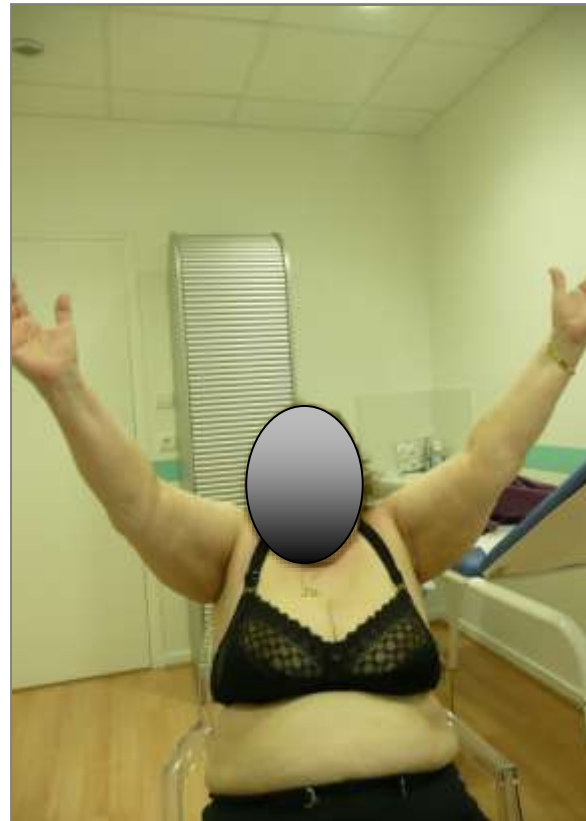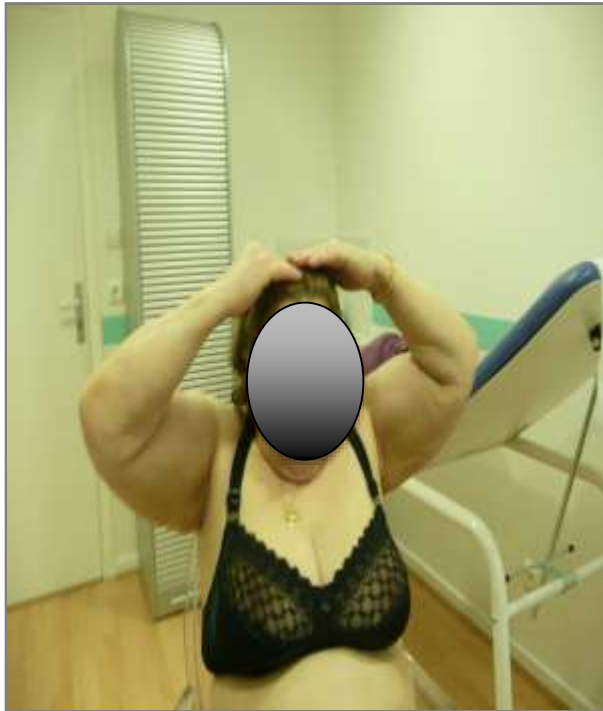POST-OPERATOIRE



POST OPERATOIRE 6 MOIS

- DOULEUR = 0
- RE1 = 20°
- RE 2 = 70°
- RI = L5
- EAA = 130°
- CONSTANT = 67
- CONSTANT POND = 97,1%

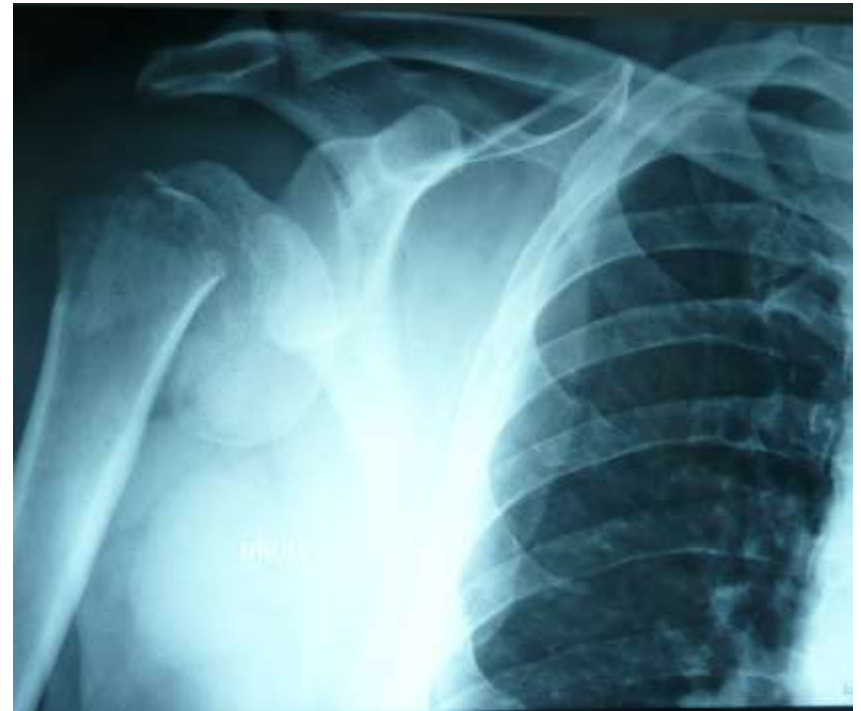POST-OPERATOIRE



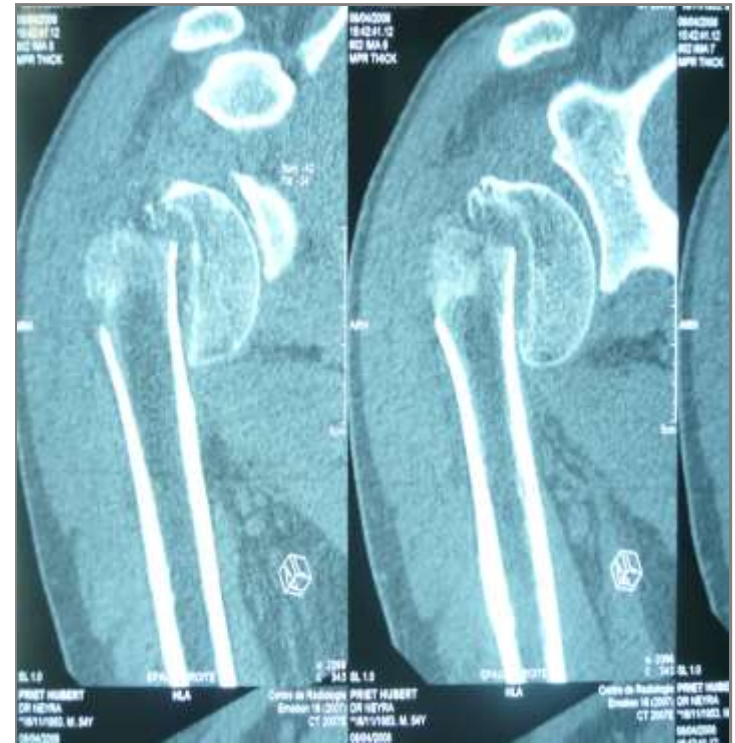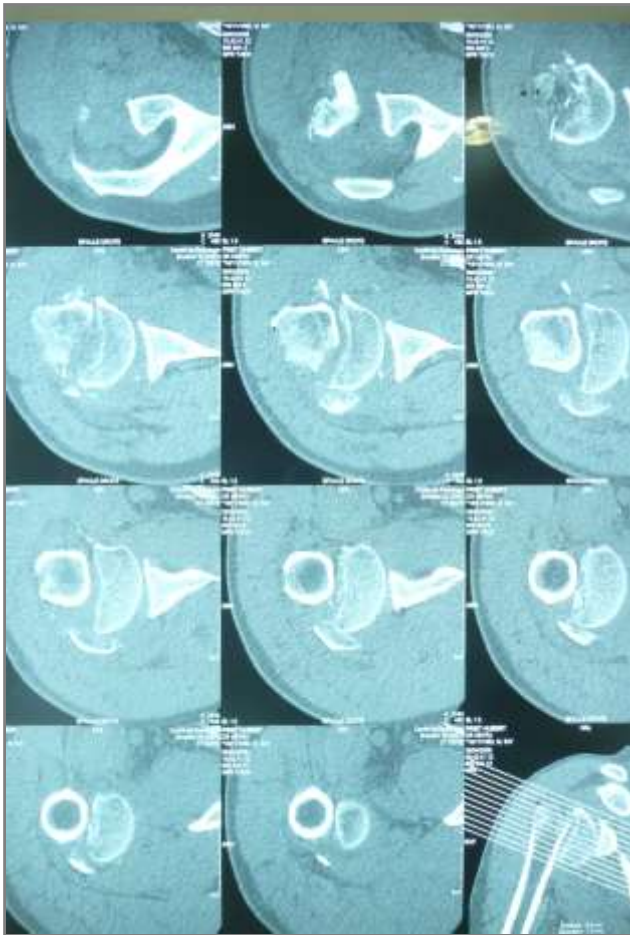
CAS CLINIQUE N°2

CAS CLINIQUE N°2

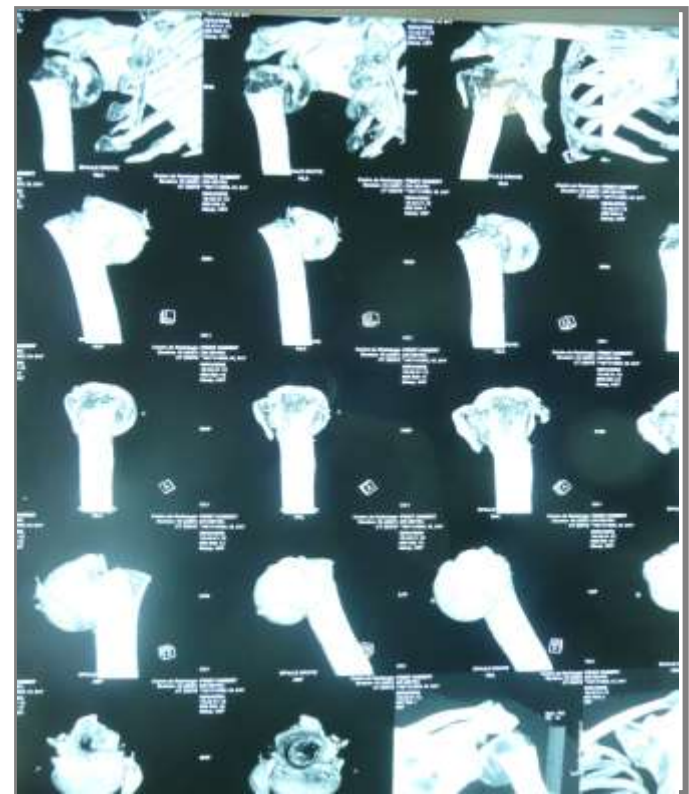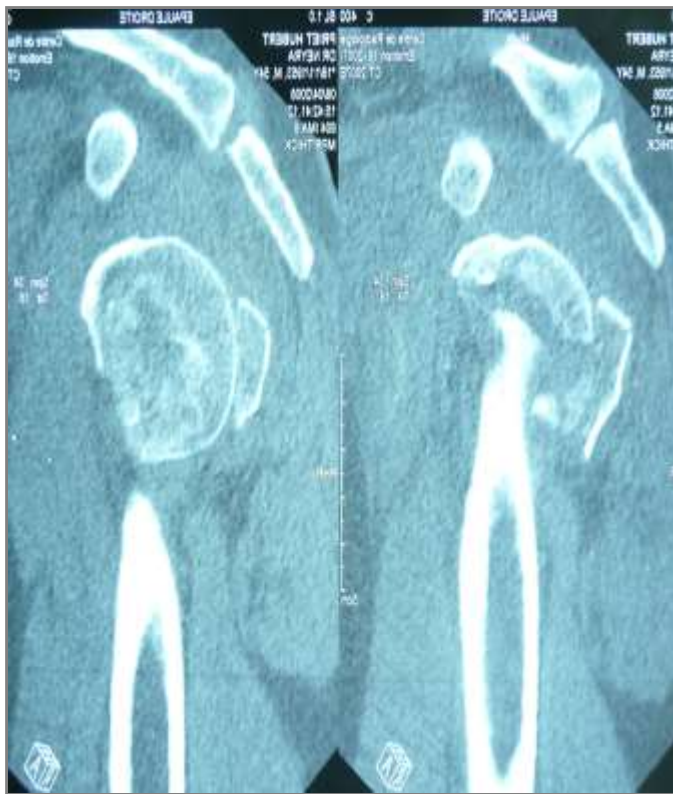
- Monsieur P 62 ans
- Epaule droite
- Commercial Actif
- Chute de sa hauteur
- Atcd = 0
- Fracture Céphalique ITub
- Bilan TDM



PRE OPERATOIRE



PRE OPERATOIRE



CAS CLINIQUE N°2

- **Monsieur B 61 ans**
- **Propositions ?**
- **1/ Traitement Orthopédique**
- **2/ Traitement Chirurgical :**

A/ Ostéosynthèse par enclouage

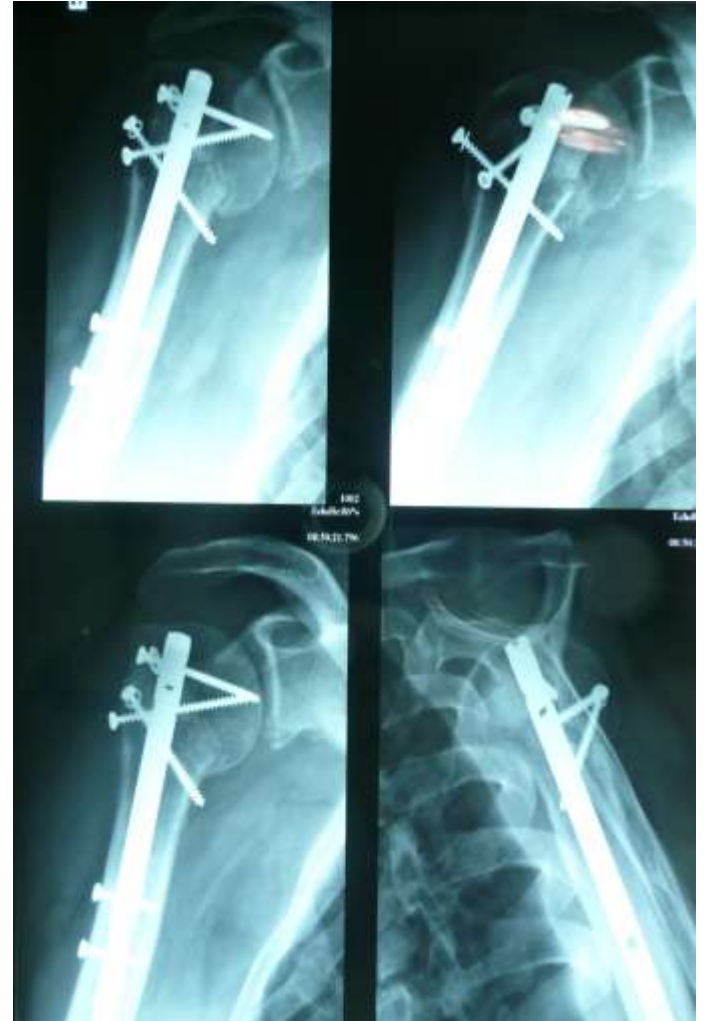B/ Ostéosynthèse par Plaque

C/ Héli arthroplastie avec Reconstruction des tubérosités

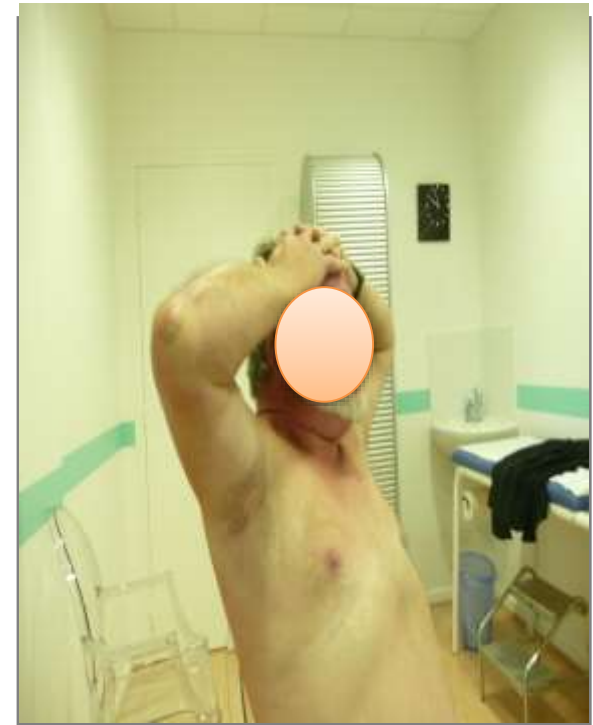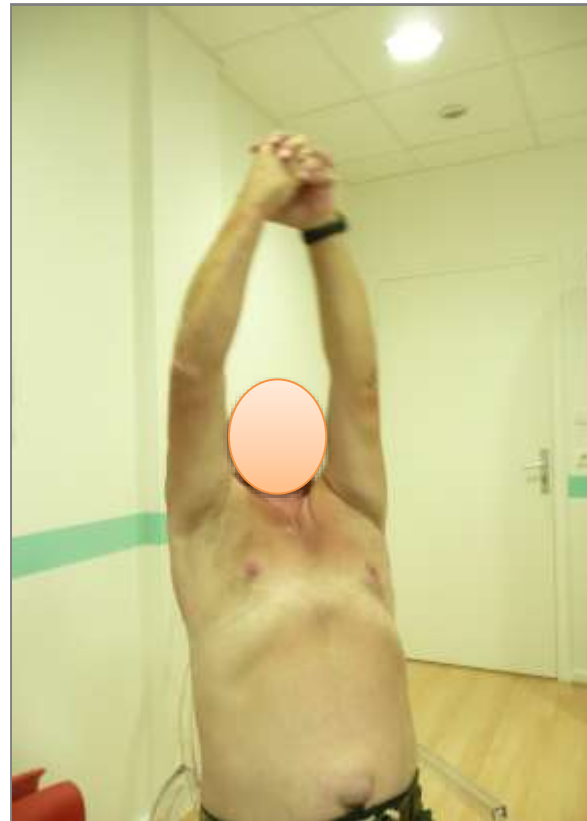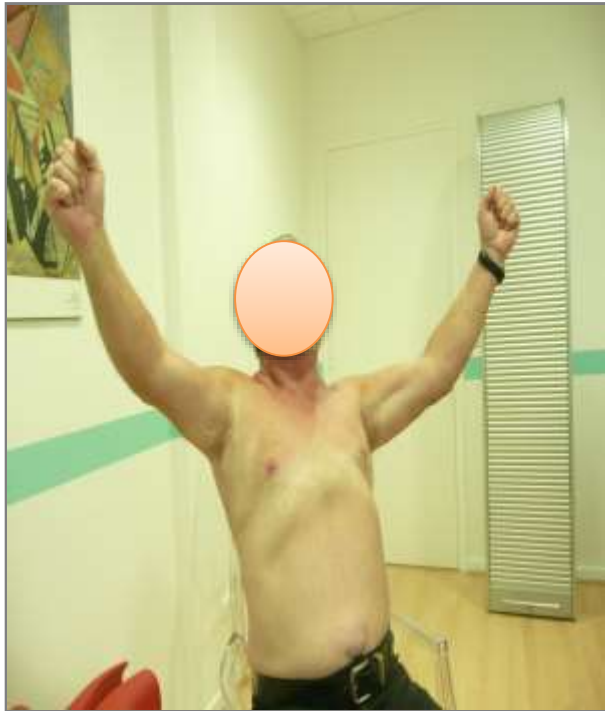D/ Arthroplastie Totale inversée

POST OPERATOIRE 6 MOIS

- DOULEUR = 0
- RE1 = 40°
- RE 2 = 80°
- RI = L2
- EAA = 160°
- CONSTANT = 81
- CONSTANT POND = 97,3 %



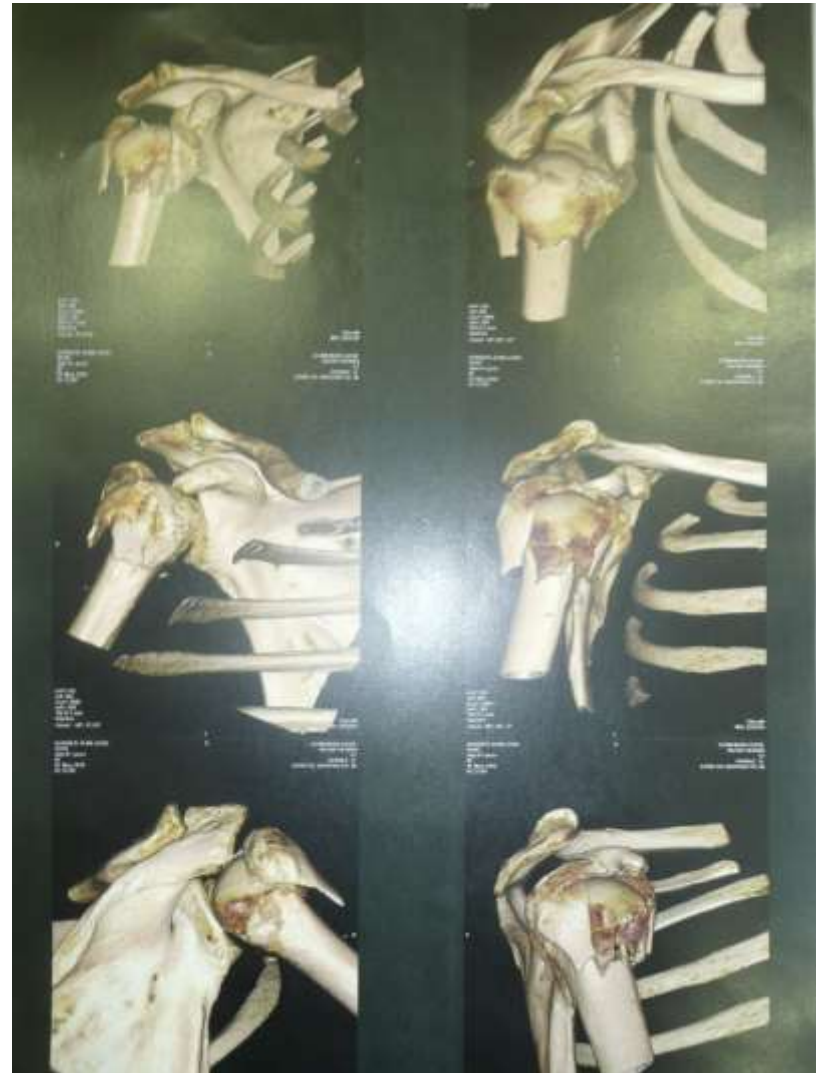POST-OPERATOIRE



CAS CLINIQUE N°3

CAS CLINIQUE N°3

- **Monsieur B 61 ans**
- **Epaule droite**
- **droitier actif**
- **Chute d'échafaudage**
- **Aucun ATCD**
- **Fracture séparation Céphalo tubérositaire à 4 fragments**
- **Bilan Radiologique**



CAS CLINIQUE N°3

- **Monsieur B 61 ans**
- **Propositions ?**
- **1/ Traitement Orthopédique**
- **2/ Traitement Chirurgical**

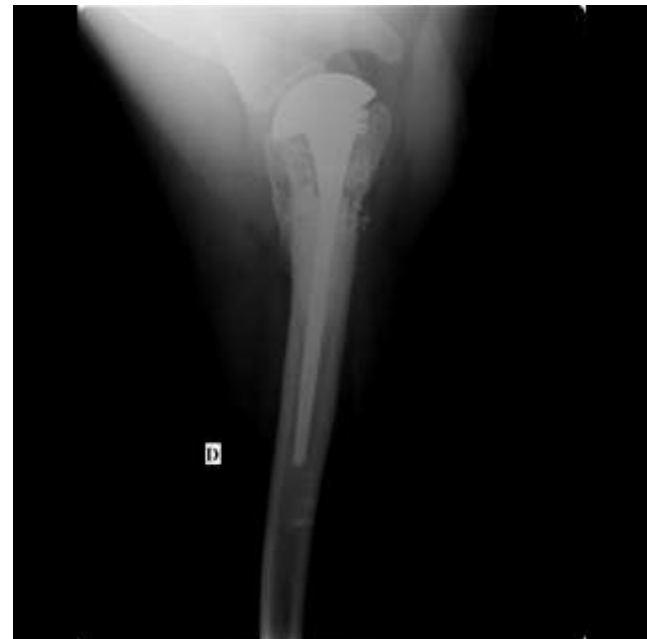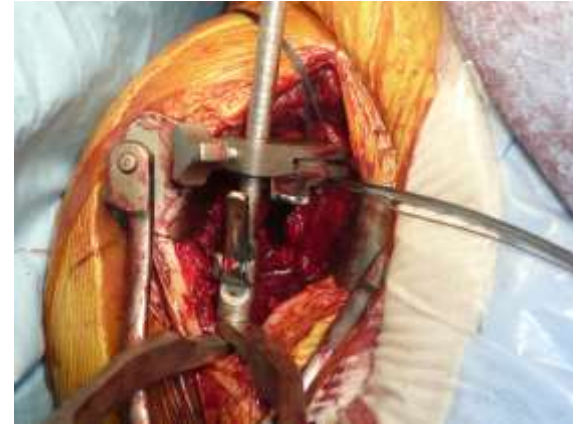
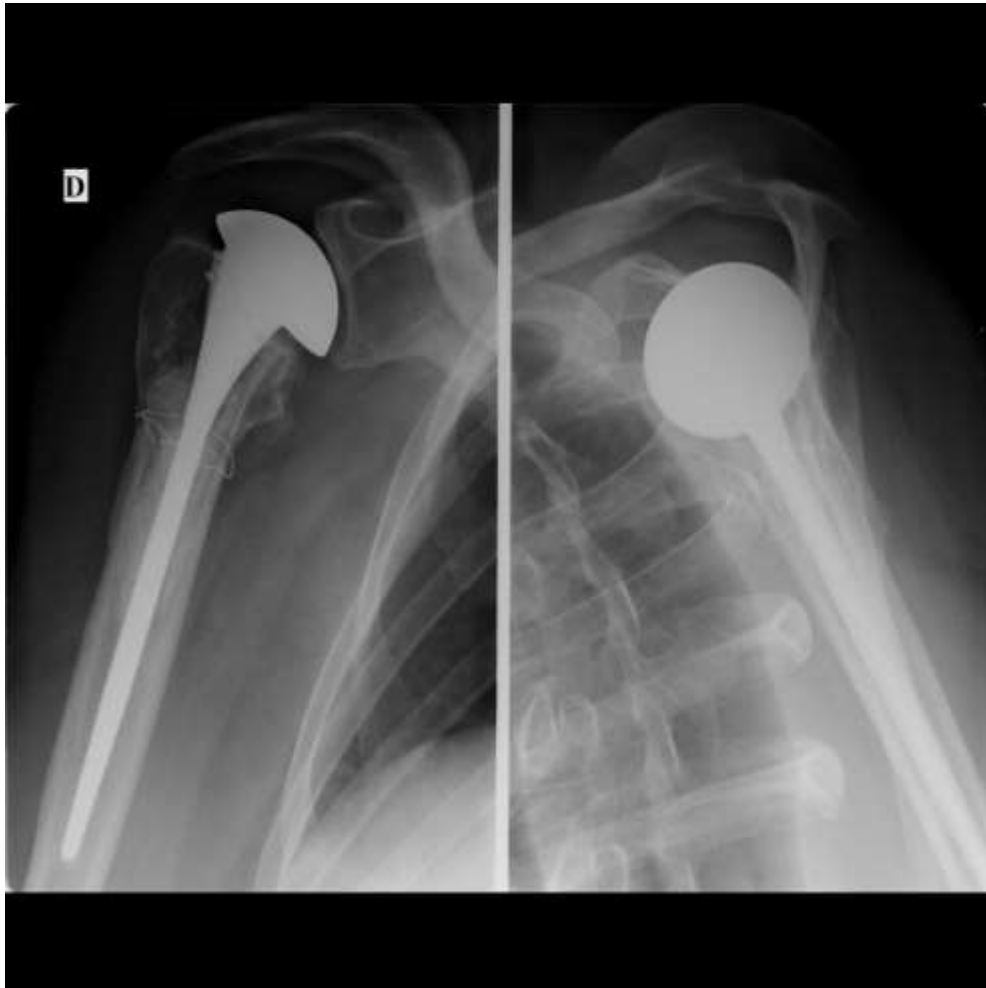A/ Ostéosynthèse par enclouage

B/ Ostéosynthèse par Plaque

C/ Héli arthroplastie avec Reconstruction des tubérosités

D/ Arthroplastie Totale inversée

CAS CLINIQUE N°3



CAS CLINIQUE N°3

